promed
laboratoire médical

Généralités concernant les onychomycoses

Ce texte reprend les passages importants des articles de la Revue médicale suisse cités à la fin de ce document.

Généralités

Les onychodystrophies sont une cause fréquente de consultation, avec une prévalence estimée à 4 %. L'origine fongique de la lésion est souvent surestimée par le patient et le médecin. En effet, 50 % des onychodystrophies ne sont pas des mycoses. Dès lors, tout résultat de laboratoire doit être confronté à la clinique, à l'ensemble de l'examen cutané, à l'anamnèse personnelle et familiale du patient et à l'esprit critique du médecin.

Tableau I. – Principales espèces fongiques isolées de l'ongle pathologique selon la localisation et l'origine.

Espèces ou genres		Localisation		Origine principale
		mains	pieds	
Dermatophytes				
Habituels	*Trichophyton rubrum*	++	+++	Humaine*
	Trichophyton mentagrophytes var. interdigitale	+	+++	Humaine*
Rares	*Epidermophyton floccosum*	+	+/-	Humaine*
	Trichophyton soudanense	+++	+/-	Humaine*
	Trichophyton violaceum	+++	+/-	Humaine*
	Trichophyton tonsurans	+++	+/-	Humaine*
	Microsporum langeronii	+++	+/-	Humaine*
	Microsporum canis	+++	+/-	Chat, chien
Moisissures				
Habituelles	*Scopulariopsis brevicaulis*	++	+++	Sol
	Scytalidium spp	++	+++	Sol, plantes tropicales
	Fusarium spp	++	++	Sol
Rares	*Aspergillus* spp	++	++	Sol, plantes
	Acremonium spp	++	++	Sol
	Onychocola canadensis	+/-	+++	Sol
	Paecilomyces spp	+	+	Sol
Levures				
Habituelles	*Candida albicans*	+++	+	Humaine
	Candida parapsilosis	+++	+	Humaine
Rare	*Candida guilliermondii*	+/-	+	Humaine
Rares	*Cryptococcus* spp		+/-	Alimentation, environnement
	Trichosporon spp	+	+/-	Homme, présent sur la peau, environnement
	Autres *Candida* spp	+	+/-	Alimentation, environnement

Fréquents (+++) ; peu fréquents (++) ; rares (+) ; exceptionnels (+/-) ; * auto-inoculation.

Ann Dermatol Venereol 2007;134:5S7-16

Onychomycoses à dermatophytes

Ce sont les mycoses anthropophiles « classiques » des ongles d'un ou plusieurs orteils, souvent associées à une mycose interorteils anamnestique ou actuelle ainsi que de la plante des pieds. L'agent le plus fréquent est le Trichophyton rubrum (70 %) et T. interdigitale (pied). Sa culture reste stérile dans environ 30 % des cas, probablement en raison de prélèvement de mauvaise qualité (trop distaux et peu de matériel), mais aussi lors de traitement de la mycose avant prélèvement.

Onychomycoses à levures

Elles sont plus fréquentes lors d'atteintes des ongles des mains, associées à un périonyxis et une progression de l'infection par les bords latéraux et proximaux.

promed
laboratoire médical

Onychomycoses à moisissures

Les onychomycoses à moisissures **sont également rares et de diagnostic délicat**. Plusieurs conditions doivent être remplies pour certifier le diagnostic, associant plusieurs examens mycologiques positifs confrontés à l'histologie et à la clinique.

L'examen direct mycologique est positif et montre la présence de filaments ; la culture est souvent stérile ou laisse pousser une moisissure telle que Scopulariopsis brevicaulis, *Fusarium* spp. ou rarement (*Acremonium* spp. et *Aspergillus* spp). L'anamnèse révèle dans la majorité des cas un traumatisme précurseur de l'infection fongique.

Rappelons que devant toute analyse mettant en évidence un pathogène opportuniste (moisissures et levures), il est impératif d'être certain qu'il ne s'agit pas d'un simple contaminant. Il est ainsi recommandé d'obtenir **des examens directs positifs** et au moins **deux cultures positives** sur le même site.

Prélèvement

En cas de suspicion d'onychomycose, il faut effectuer un prélèvement de la lésion par grattage. Celui-ci doit être de qualité. Pour ce faire, l'ongle doit être découpé **le plus proximalement possible de la zone saine en prenant soin de cureter la kératine hyponychiale**, en récoltant le matériel dans les pots stériles.

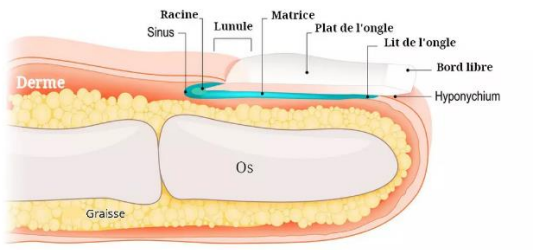

Le prélèvement doit être réalisé sur des ongles propres. La fenêtre thérapeutique doit être de trois mois en cas de traitement local par une solution filmogène, un vernis, ou un traitement systémique.

Mise en évidence

Le matériel collecté est examiné dans un premier temps au **microscope optique**. Cet examen direct confirme l'origine mycosique de l'onychomycose.

Néanmoins, **seule la culture** permet l'identification précise du champignon responsable (genre et espèce). Le temps de développement de colonies fongiques identifiables sur les milieux de culture est variable : quelques jours pour les levures et les moisissures, deux à quatre semaines pour les dermatophytes.

La recherche par PCR ne s'effectue pas de routine, mais peut être expressément prescrite (coût élevé).
Elle permet une identification directe du dermatophyte avant sa croissance (gain de temps), particulièrement lorsque l'examen direct met en évidence un mycélium ou des spores.

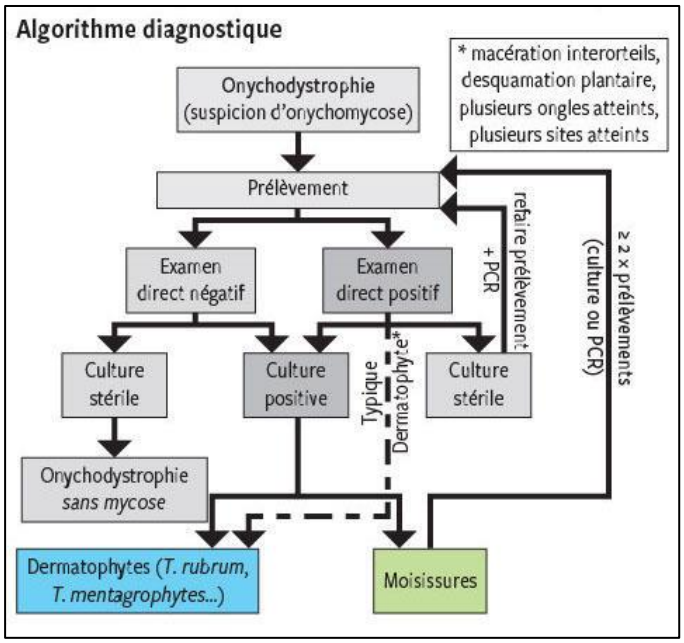

Traitement

L'antifongigramme n'a généralement aucun intérêt. Documenter une résistance peut être très important lors de suspicion de T. indotineae ou d'une résistance à la terbinafine ou itraconazol. Veuillez nous contacter dans ces cas particuliers afin de pouvoir ajouter les analyses spécifiques et envoyer dans les centres référents et compétents.

Littérature

Roux, G., Baudraz-Rosselet, F., Algorithme de la prise en charge des onychomycoses, Rev Med Suisse, 2017/556 (Vol.3), p. 698–702. DOI: 10.53738/REVMED.2017.13.556.0698 URL: https://www.revmed.ch/revue-medicale-suisse/2017/revue-medicale-suisse-556/algorithme-de-la-prise-en-charge-des-onychomycoses

Baudraz-Rosselet, F., Monod, M., Panizzon, R., G., Diagnostic et traitement des onychomycoses, Rev Med Suisse, 2005/016 (Vol.-9), p. 1069–1073. URL: https://www.revmed.ch/revue-medicale-suisse/2005/revue-medicale-suisse-16/diagnostic-et-traitement-des-onychomycoses